

Morbus Basedow



Autoimmune Überfunktion der Schilddrüse

Krankheitszeichen,
Diagnose,
Therapie

Informationen für Patient*innen

Henning 
informiert

Henning ist eine Marke der Sanofi-Aventis Deutschland GmbH

Diese Broschüre wurde in Zusammenarbeit mit
Dr. Mathias Beyer, Praxis für Endokrinologie,
Karolinenstr. 1, 90402 Nürnberg, erstellt.

Was ist ein Morbus Basedow?	2
Woher kommt der Name Morbus Basedow?	3
Wie häufig ist der Morbus Basedow?	3
Woher kommt die Überfunktion?	4
Ist der Morbus Basedow erblich?	5
Welche Symptome können bei einem Morbus Basedow auftreten?	6
Augensymptome bei Morbus Basedow	7
Begleiterkrankungen beim Morbus Basedow	8
Diagnostik bei Morbus Basedow	9
Wie wird ein Morbus Basedow behandelt?	10
Wie sind die Heilungschancen bei einem Morbus Basedow?	12
Operative Schilddrüsenentfernung bei Morbus Basedow	13
Hormontherapie nach Radiojodtherapie oder Operation	14
Schwangerschaft und Morbus Basedow	14

Quellenangaben, auch zu nicht eigens erstellten oder nachgebauten
Abbildungen, finden sich auf Seite 16.

Was ist ein Morbus Basedow?

Ein Morbus Basedow ist eine Autoimmunerkrankung der Schilddrüse. Bei einer Autoimmunerkrankung erkennt das Immunsystem körpereigene Strukturen als „fremd“ und bildet spezielle Stoffe, sogenannte Antikörper, gegen dieses Gewebe. Diese binden an einen Rezeptor, eine Art Schalter zur Aktivierung, auf der Schilddrüsenzelle (Abb. 1). Wie es dazu kommt, also, was den Ausschlag für die falsche Reaktion des Immunsystems gibt, ist wie bei vielen Autoimmunerkrankungen bislang noch nicht bekannt.

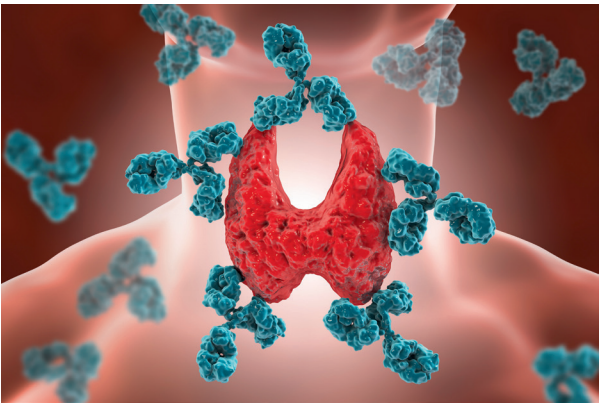


Abb. 1: Schema einer Autoimmunerkrankung der Schilddrüse

Fast immer kommt es im Rahmen eines Morbus Basedow zu einer Schilddrüsenüberfunktion, sehr selten zu einer Unterfunktion oder zu einem Wechsel zwischen den Funktionsstörungen.

Woher kommt der Name Morbus Basedow?

Der Begriff Morbus bezeichnet eine Krankheit (lateinisch: Morbus). Der Morbus Basedow wurde in Deutschland nach dem Arzt Carl von Basedow benannt. Er hat diese Krankheit im deutschsprachigen Raum erstmalig im Jahre 1840 beschrieben (Abb. 2). Kurz zuvor wurde die Krankheit von dem irischen Arzt Robert Graves als eigenständige Erkrankung erkannt. Im englisch-amerikanischen Sprachraum heißt die Krankheit daher Graves' disease.



Abb. 2: Zeichnung von Carl von Basedow

Wie häufig ist der Morbus Basedow?

Mit einer Prävalenz von 0,5–2% ist der Morbus Basedow die zweithäufigste Ursache einer Schilddrüsenüberfunktion. Die jährliche Neuerkrankungsrate in Deutschland liegt bei etwa 40–60 Erkrankungen pro 100.000 Einwohner, wobei Frauen 5–6x häufiger betroffen sind als Männer. Bei Kindern und Jugendlichen ist der Morbus Basedow die häufigste Ursache einer Schilddrüsenüberfunktion¹.

Woher kommt die Überfunktion?

Die Produktion von Schilddrüsenhormonen wird durch das Regelhormon der Hirnanhangdrüse TSH (Thyreoida stimulierendes Hormon) gesteuert. Im Rahmen dieser Autoimmunerkrankung bilden sich Antikörper, sog TRAK (TRAK ist die Abkürzung für **TSH-Rezeptor-Antikörper**). Diese Antikörper haben Ähnlichkeit mit dem oben beschriebenen körpereigenen Botenstoff TSH. Treten diese Antikörper in Kontakt mit den Rezeptoren, also den Bindungsstellen, für TSH in der Schilddrüse können sie die Wirkung des körpereigenen TSH nachahmen. Hierdurch kann eine vermehrte Bildung von Schilddrüsenhormonen und damit die Überfunktion ausgelöst werden (Abb. 3).

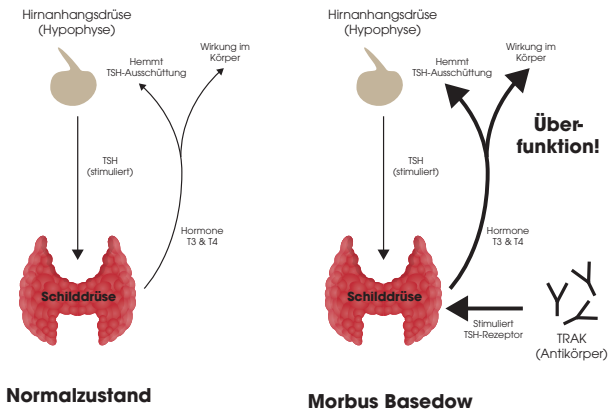


Abb. 3: Wirkung von TSH-Rezeptor-Antikörpern (TRAK)

In sehr seltenen Fällen üben die oben genannten Antikörper eine eher blockierende Wirkung auf die Schilddrüse aus und es entsteht eine Unterfunktion.

Ist der Morbus Basedow erblich?

Einige Gene, die das Immunsystem regulieren, scheinen bei der Entstehung der Erkrankung eine gewisse Rolle zu spielen. Es konnte bisher aber noch kein einzelnes Gen gefunden werden, das für die Krankheitsentstehung verantwortlich ist.

Eine familiäre Häufung der Erkrankung ist bekannt, wobei nicht vorhergesagt werden kann, mit welcher Wahrscheinlichkeit der Morbus Basedow in einer Familie vererbt wird. Mitunter finden sich in der Familie eines Patienten mit Morbus Basedow weitere Mitglieder, die auch an dieser Autoimmunerkrankung oder an einer Hashimoto Thyreoiditis (ebenfalls eine Autoimmunerkrankung der Schilddrüse) leiden. Die Bereitschaft des Körpers, am Morbus Basedow zu erkranken, ist also wahrscheinlich schon bei der Geburt angelegt.

Obwohl also eine gewisse familiäre Häufung dieser Erkrankungen vorkommt, sind die meisten Familienmitglieder gesund.

Frauen sind von der Erkrankung 5–6x häufiger betroffen als Männer. Der Grund hierfür ist bislang ebenfalls unklar.

Ob und wann es zum Ausbruch der Krankheit kommt, scheint zumindest teilweise von äußeren Einflüssen mitverursacht zu sein. So wird beobachtet, dass ein Morbus Basedow nach traumatischen Ereignissen (z. B. Tod eines nahen Angehörigen) oder in einer privat oder beruflich sehr stressbelasteten Phase auftritt¹. Auch Virusinfekte scheinen dem Ausbruch des M.B. gelegentlich vorauszugehen. Die Krankheit kann aber auch bei Menschen auftreten, die sich völlig wohl fühlen und bei denen keine Ursache für den Krankheitsausbruch ersichtlich ist.

Welche Symptome können bei einem Morbus Basedow auftreten?

Der Morbus Basedow beginnt fast immer mit den typischen körperlichen Zeichen einer Schilddrüsenüberfunktion (Abb. 4). Leitsymptome der Basedow-Krankheit sind eine vergrößerte Schilddrüse (auch Kropf oder Struma), hervortretende Augäpfel sowie eine hohen Herzfrequenz. Die Ursache der Veränderung an den Augenhöhlen (Augäpfel treten hervor und Augen scheinen übermäßig groß) wird als endokrine Orbitopathie bezeichnet (siehe unten).

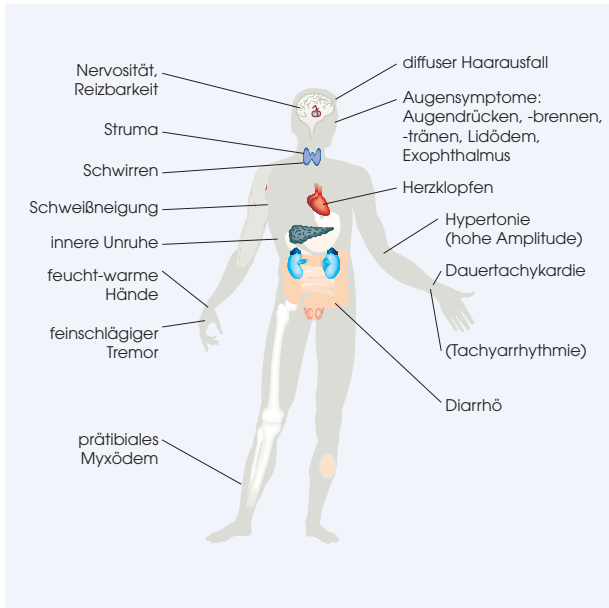


Abb. 4: Klinische Zeichen eines Morbus Basedow mit Schilddrüsenüberfunktion

Augensymptome bei Morbus Basedow

In einem Teil der Fälle kann es zu einer Mitbeteiligung der Augen kommen. Man spricht in solchen Fällen von einer endokrinen Orbitopathie. Es handelt sich hierbei um eine Entzündung des Bindegewebes der Augenhöhle. Meist treten die Beschwerden zeitgleich oder kurz nach Beginn der Überfunktion auf. Die Augenbeteiligung kann aber auch Monate oder Jahre nach der Überfunktion auftreten, unabhängig davon, ob eine medikamentöse Behandlung, eine Radiojodtherapie oder eine operative Therapie erfolgte.

Allgemein, aber nicht in jedem Einzelfall gilt, dass besonders hohe TRAK-Werte mit einer höheren Gefahr einer Augenbeteiligung einhergehen².

Folgende Augensymptome können auftreten:

- Lichtscheu, Blendempfindlichkeit
- Vermehrtes Augentränen
- Juckende, brennende Augen
- Fremdkörpergefühl („Sandkörnchen im Auge“)
- Schwellung der Augenlider und des umgebenden Bindegewebes
- Hervortreten der Augäpfel (Abb. 5)
- Verschwommensehen



Abb. 5: Orbitopathie bei Morbus Basedow

Meistens sind die Beschwerden milde und lassen sich durch Tragen einer Sonnenbrille oder durch Augentropfen (sogenannte künstliche Tränen) bessern. Die Augen sind oft zu trocken, unter anderem durch einen seltenen Lidschlag und nicht vollständigen Lidschluss. Weiter fortgeschrittene Stadien erfordern eine enge Zusammenarbeit zwischen Endokrinologie und Augenheilkunde, ggf. auch der Strahlentherapie. Es werden Kortison oder eine Bestrahlung des hinteren Teils der Augenhöhle eingesetzt. Auch operative Verfahren zur Entlastung der Augenhöhle sind möglich. Eine Lymphdrainage kann bei Augenschwellungen begleitend hilfreich sein. Bei Rauchern treten die Augenbeschwerden häufiger und stärker auf.

Das Rauchen zu beenden trägt wesentlich zur Heilung bei. Im Verlauf der Zeit bessern sich bei nahezu allen Patienten die Beschwerden. Selten – aber möglich – sind Verläufe über mehrere Jahre.

Begleiterkrankungen beim Morbus Basedow

Wie bei der Hashimoto-Thyreoiditis sind auch beim Morbus Basedow mitunter Begleiterkrankungen beschrieben worden, wie etwa die Weißfleckenerkrankung der Haut (Vitiligo), ein Vitamin B12-Mangel (Ursache ist eine autoimmune Schädigung einer bestimmten Zellart im Magen), eine Glutenunverträglichkeit (Zöliakie, einheimische Sprue), eine Nebennierenunterfunktion (Morbus Addison) oder ein Diabetes mellitus Typ 1.

Diagnostik bei Morbus Basedow

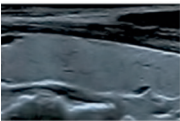
Die Diagnose eines Morbus Basedow erfolgt über die Feststellung der Krankheitszeichen einer Überfunktion, über typische Laborwerte, eine Ultraschalluntersuchung und in seltenen Fällen über die Nuklearmedizin (Szintigraphie).

Laborwerte beim Morbus Basedow

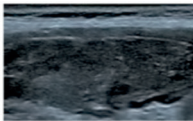
Der TSH-Wert ist in der Regel erniedrigt, die Schilddrüsenhormonwerte freies T3 (aktives Schilddrüsenhormon) und freies T4 (Speicherform des Schilddrüsenhormons) sind erhöht. Die Menge der vom Körper gebildeten Antikörper, die TRAK-Werte (TRAK steht für TSH-Rezeptor-Antikörper), sind anfangs nahezu immer erhöht, können sich im Verlauf der Erkrankung aber normalisieren. Auch die TPO-Antikörper (TPO steht für thyreoidale Peroxidase) sind mitunter erhöht und lassen sich oft lange nachweisen.

Sonographie (Ultraschall) beim Morbus Basedow

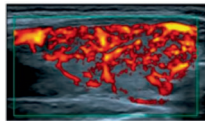
In der Sonographie, d.h. im Ultraschall, stellt sich die erkrankte Schilddrüse dunkler („echoarm“) als eine normale Schilddrüse dar. Das Organ ist oft vergrößert. Es zeigt sich eine stark vermehrte Durchblutung (Abb. 6).



Normale Schilddrüse
(hellgrau) im Ultraschall



Schilddrüse
(dunkelgrau = echoarm)
bei M. Basedow



Vermehrte Durchblutung
bei M. Basedow im
Ultraschall

Abb. 6: Ultraschallbefunde der gesunden Schilddrüse sowie der Schilddrüse bei Morbus Basedow

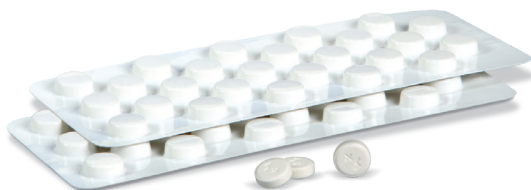Szintigraphie

Eine szintigraphische Darstellung der Schilddrüsenfunktion ist zur Diagnose meist nicht erforderlich. Hier reichen eine Ultraschalluntersuchung und die Laborwerte. Wird eine Szintigraphie aus anderen Gründen (z. B. zusätzlichen Knoten) trotzdem durchgeführt, zeigt sich in dieser bildgebenden nuklearmedizinischen Funktionsuntersuchung der Schilddrüse bei Morbus Basedow eine stark vermehrte Aktivität des Organs. Ausgedrückt wird dies im Messergebnis der Technetiumaufnahme in Prozent. Dieser Wert liegt im Normalfall bei etwa 1–2%. Beim Morbus Basedow ist er deutlich höher.

Wie wird ein Morbus Basedow behandelt?

Die Behandlung der Überfunktion erfolgt zunächst bei allen Patienten medikamentös. Ziel der Behandlung ist es, die Bildung von überschüssigem Schilddrüsenhormon zu hemmen.

Die Dauer der Behandlung ist auf ca. 12–18 Monate angelegt. Kürzere Behandlungszeiten sind mit einem höheren Risiko für ein Wiederaufflammen der Erkrankung verbunden.



Es werden Medikamente eingesetzt, die die Produktion von Schilddrüsenhormonen unterdrücken, sog. Thyreostatika. Die erwartete Wirkung setzt 5–10 Tage nach

Beginn der Behandlung ein, da die Neuproduktion von Hormonen zwar unterdrückt wird, aber zunächst noch die bereits gebildeten Hormone im Blut aktiv sind.

Die Zeit bis zur vollen Wirkung der Thyreostatika kann durch die vorübergehende Gabe von Betablockern überbrückt werden. Diese dämpfen das sympathische Nervensystem und können so eine wesentliche Beschwerdelinderung erreichen. Die Herzfrequenz wird langsamer, das Schwitzen lässt nach und die innere Unruhe wie auch das Händezittern werden günstig beeinflusst. Besonders das Auftreten schwerwiegender Herzrhythmusstörungen kann durch die Betablocker gut verhindert werden. Die Betablocker können abgesetzt werden, wenn die Werte für freies T4 und freies T3 im Normbereich liegen.

Beim Morbus Basedow kann es Wochen bis mehrere Monate dauern, bis sich der TSH-Wert (durch die Überfunktion erniedrigt) normalisiert. Die Behandlung beginnt mit einer etwas höheren Dosis des Thyreostatikums³, das dann im Verlauf in der Dosis reduziert werden kann. Die Chancen für eine Spontanheilung der Erkrankung sind am besten, wenn die Therapie eine ausreichend lange Zeit – ungefähr ein Jahr – mit Thyreostatika durchgeführt wird. Wird die Behandlung zu früh beendet, kann es zu leicht zu einem Wiederauftreten der Erkrankung kommen.

Auf der anderen Seite sollte allerdings auch keine lebenslange Behandlung mit Thyreostatika erfolgen, da das Risiko unerwünschter Medikamentenwirkungen bei einer Langzeitbehandlung deutlich höher ist und unter dieser Therapie regelmäßige Blutkontrollen notwendig sind.

Wie sind die Heilungschancen bei einem Morbus Basedow?

Bei einer medikamentösen Behandlung liegt die Chance, dass die Erkrankung nach etwa einem Jahr ausgeheilt ist, bei 55–60 %. Nur bei sehr großen Schilddrüsen und bei Rauchern sind die Chancen auf eine Heilung geringer. Wenn nach 1–1,5-jähriger Therapie keine spontane Heilung eingetreten ist, wird eine Radiojodtherapie durchgeführt oder die Schilddrüse muss operativ entfernt werden.

Radiojodtherapie

Ist eine Heilung nach 1–1,5-jähriger Behandlung nicht erreicht, sollte über eine Radiojodtherapie nachgedacht werden, denn die Chancen für eine Spontanheilung sind nach dieser Behandlungsdauer nur noch sehr gering.

Die Dosis der Radiojodtherapie wird meist so gewählt, dass anschließend eine Unterfunktion der Schilddrüse entsteht (sogenanntes ablatives Dosiskonzept). Der Versuch, über eine niedrigere Dosis der Radiojodtherapie eine normale Schilddrüsenfunktion herzustellen (sogenanntes funktionsoptimiertes Dosiskonzept), ist selten erfolgreich.

Eine Schwangerschaft sollte frühestens sechs Monate nach einer Radiojodtherapie beginnen, da zu diesem Zeitpunkt die Funktionslage stabilisiert ist und keine Gefahr für das Kind mehr besteht.

Operative Schilddrüsenentfernung bei Morbus Basedow

Eine Operation der Schilddrüse kann in folgenden Fällen sinnvoll oder notwendig sein:

- bei sehr großen Schilddrüsen (größer als 50–60 ml)
- bei gleichzeitigen Knoten in der Schilddrüse
- bei frühzeitiger Mitbeteiligung der Augen
- bei Lymphknotenschwellungen

Bei der Operation wird meist die gesamte Schilddrüse entfernt (Abb. 7). Die verbliebenen Reste sollten nicht mehr als 4 Gramm betragen, da ansonsten die Gefahr besteht, dass die Überfunktion wiederkehrt.

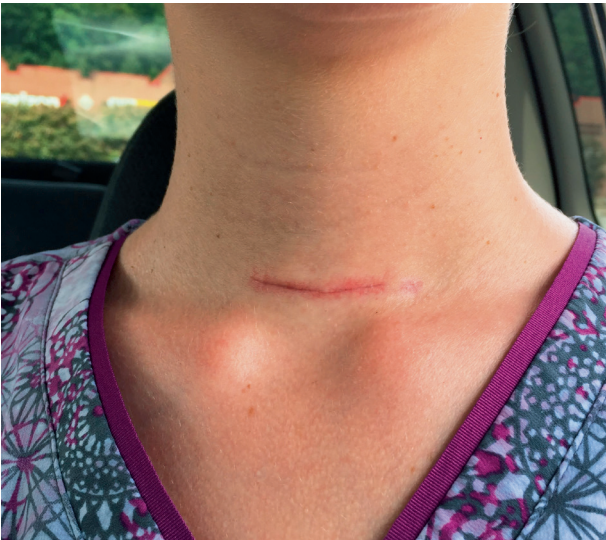

Abb. 7: Kurz nach der Schilddrüsenoperation sichtbare Operationswunde

Hormontherapie nach Radiojodtherapie oder Operation

Nach einer Radiojodtherapie oder einer operativen Entfernung der Schilddrüse ist davon auszugehen, dass der Körper nicht mehr in der Lage ist eigene Schilddrüsenhormone zu bilden. Diese müssen dann lebenslang in Form von Schilddrüsenpräparaten zugeführt werden. Die notwendige Behandlung mit Schilddrüsenhormonen ist jedoch weniger risikoreich als die Dauerbehandlung mit Thyreostatika und zudem besser zu überwachen.

Schwangerschaft und Morbus Basedow

Besteht ein Kinderwunsch und ist noch keine Schwangerschaft eingetreten, so ist es ratsam, die medikamentöse Behandlung abzuwarten, oder zuvor eine Operation oder Radiojodtherapie durchzuführen.

Selten beginnt ein Morbus Basedow in der Schwangerschaft. Falls doch, so ist rasches Handeln erforderlich, denn eine unbehandelte Schilddrüsenüberfunktion stellt eine Gefahr für das Ungeborene dar. Es gibt hingegen nur sehr geringe Risiken einer medikamentösen Therapie für das Ungeborene⁴.

Wichtig ist es in jedem Fall, die Schilddrüsenüberfunktion medikamentös zu behandeln.

- In den ersten drei Monaten wird das Medikament Propylthiouracil eingesetzt, da es die geringste Gefahr für kindliche Schäden besitzt.
- Nach der Entwicklung der kindlichen Organe (ab 12. Schwangerschaftswoche) wird auf das Medikament⁵ Thiamazol umgestellt.

Im Verlauf der Schwangerschaft bessert sich die Erkrankung normalerweise, so dass am Ende der Schwangerschaft in der Regel keine Medikamente mehr eingenommen werden müssen (Abb. 8).



Abb. 8: Notwendige Thyreostatikaeinnahme in den ersten Monaten der Schwangerschaft bei Morbus Basedow

Nach der Entbindung kann die Erkrankung bei der Mutter wieder auftreten. Wenn bei der Mutter vor der Geburt sehr stark erhöhte TRAK-Werte vorhanden sind, können in sehr seltenen Fällen die Antikörper auf das Kind übertragen werden und eine vorübergehende Schilddrüsenüberfunktion beim Neugeborenen verursachen. Diese kann maximal 2–3 Monate anhalten, bis die mütterlichen Antikörper vom Kind abgebaut sind. Wenn Geburtshelfer und Kinderarzt bereits in der Schwangerschaft informiert werden, kann diese Situation gut beherrscht werden.

Abbildungsverzeichnis:

Seite 2 / Abb. 1: Copyright (c) 2017 Kateryna Kon/Shutterstock

Seite 3 / Abb. 2: https://commons.wikimedia.org/wiki/File:Carl_Adolph_von_Basedow.jpg; Letzter Zugriff am 24.07.2025

Seite 4 / Abb. 3: Wirkung von TSH-Rezeptor-Antikörpern (TRAK), Nachbau Klein&Halm

Seite 6 / Abb. 4: Klinische Zeichen eines Morbus Basedow, Nachbau Klein&Halm

Seite 9 / Abb. 6: Ultraschallbefunde, Copyright (c) Sanofi

Seite 10 / Tabletten: Copyright (c) Robert Nadolny, Berlin

Seite 13 / Abb. 7: Copyright (c) 2020 Isabel Eve/Shutterstock

Seite 15 / Abb. 8: Copyright (c) 2018 Andrey_Popov/Shutterstock

Quellenverzeichnis:

- 1 Wémeau JL, Klein M et. al, Graves' disease: Introduction, epidemiology, endogenous and environmental pathogenic factors, Annales d'Endocrinologie 2018, Volume 79
- 2 Drui D, Du Pasquier Fediaevski Let. al, Graves' orbitopathy: Diagnosis and treatment. Ann Endocrinol (Paris). 2018, Volume 6
- 3 Smith TJ, Hegedüs L. Graves' Disease. N Engl J Med. 2016 Volume 375
- 4 Andersen SL et al. Antithyroid Drug Side Effects in the Population and in Pregnancy (J Clin Endocrinol Metab 2016 Volume 101(4):1606-1614)
- 5 De Groot L, Abalovich M et al. Management of thyroid dysfunction during pregnancy and postpartum: an Endocrine Society clinical practice guideline, J Clin Endocrinol Metab 2012, Volume 97

Henning informiert

Henning ist eine Marke der Sanofi-Aventis Deutschland GmbH

sanofi

Sanofi-Aventis Deutschland GmbH · Sitz der Gesellschaft:
Frankfurt am Main · Handelsregister: Frankfurt am Main, Abt. B Nr. 40661